

Musculus supinator¹

Urs Pilgrim (Text), Edy Riesen (Bilder)

Indikation: «Tennisellbogen». Beim Tennisellbogen findet man nebst der Druckdolenz des Humeroradialgelenkes und der Insertionstendoperiostose der langen Fingerextensoren Tenderpoints und Triggerpoints in der Streckmuskulatur von Fingern und Hand, sehr häufig aber auch im Supinator. Der Supinator spielt bei der chronischen lateralen Epicondylopathie eine wichtige Rolle. Die Einklemmungsneuropathie eines Astes des Nervus radialis kann zur Chronifizierung des Leidens beitragen. Typisch für das Supinatorsyndrom ist der Schmerz bei isometrischer Supination, ein begleitender leichter Spontanschmerz des Daumens, der Ellbogenschmerz nach Belastungen und der lokale Palpationsschmerz des Supinators.

Differentialdiagnose: Karpaltunnelsyndrom. Das Karpaltunnelsyndrom führt nicht selten zu einer begleitenden lateralen Epicondylopathie. Sie heilt nur ab, wenn das Karpaltunnelsyndrom mittels Injektionstherapie, Nachtlagerungsschiene oder Operation behandelt wird.

Patient: Rückenlage, Ellbogen gestreckt oder leicht flektiert. Bei der Injektion in die radiusnahe Triggerzone ist der Vorderarm supiniert, bei der Injektion in die ulnanahe Triggerzone wird der Vorderarm proniert.

Material: 5-ml-Spritze mit 3-cm-Injektionskanüle.

Medikamente: Lokalanästhetikum. Der Patient ist darauf aufmerksam zu machen, dass nach der Injektion eine vorübergehende Handschwäche auftreten kann.

Einstichstelle: Bei der Injektion in die radiusnahe Triggerzone erfolgt der Einstich 3 cm distal der Ellbogenbeugefalte in die palperten Tenderpoints und/oder Triggerpoints am medialen Rand des Musculus brachioradialis.

Bei der Injektion in die ulnanahe Triggerzone erfolgt der Einstich 5 cm distal des Epicondylus lateralis am Ulnarrand der langen Fingerextensoren.

Stichrichtung: Im rechten Winkel zur Hautoberfläche. Stichrichtung bei Bedarf ändern, bis der Patient einen starken, einschliessenden Schmerz verspürt (jump sign).

Bemerkungen: Falls bei der Palpation Tenderpoints und Triggerpoints in den Fingerextensoren festgestellt werden, können bei proniertem Vorderarm gleichzeitig auch diese Muskelzonen injiziert werden. Die Indikation soll grosszügig gestellt werden, da abgesehen von einer vorübergehenden, anästhetikumbedingten Handschwäche kaum unerwünschte Wirkungen zu befürchten sind.

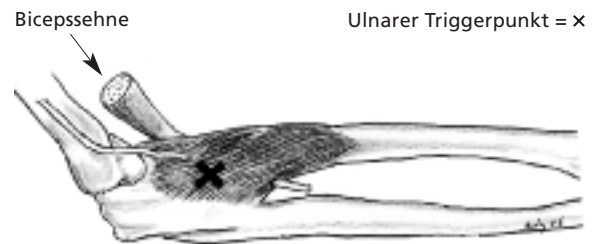


Abbildung 1
Rechter M. supinator mit Ast des N. radialis (bei proniertem Vorderarm).

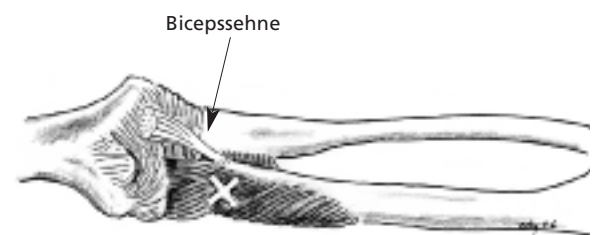


Abbildung 2
M. supinator mit radiusnahem Triggerpunkt (bei supiniertem Vorderarm).

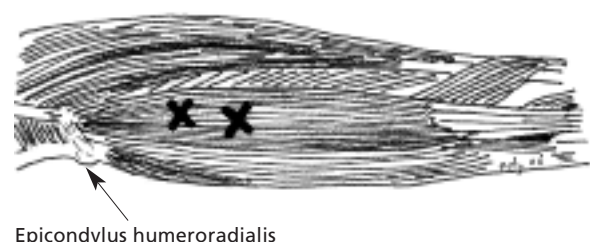


Abbildung 3
Triggerpunkte in den Fingerextensoren.

¹ Injektion in das Humeroradialgelenk siehe Heft 5.

Dr. med. Urs Pilgrim
Facharzt für
Innere Medizin
und Rheumatologie
Singisenstrasse 40
5630 Muri
pilgrim@bluewin.ch

Dr. med. Edy Riesen
Facharzt für
Allgemeinmedizin
Hauptstrasse 79
4417 Ziefen
edy.riesen@hin.ch