

Humeroradialgelenk¹

Urs Pilgrim (Text), Edy Riesen (Bild)

Indikation: «Tennisellbogen» mit Verdacht auf Plica-Impingementsyndrom: Schmerzexazerbation bei (Hyper-) Extension des Humero-radialgelenkes, häufig auch Schmerzen bei endständiger Supination und/oder Pronation. Gelegentlich kann ein Klickphänomen im Humero-radialgelenk getastet werden. Hauptdruckdolenz zwischen Radiusköpfchen und Capitulum. Der grösste Druckschmerz liegt damit etwas distaler und dorsaler als die Insertionstendinose der langen Fingerextensoren.

Patient: Rückenlage, Ellbogen 90° flektiert, Vorderarm in Mittelstellung oder in Supination.

Material: 2-ml-Spritze, 1,6 cm kurze, feine Kanüle

Medikamente: 5–10 mg kristallines Triamcinolon mit 1 ml Lokalanästhetikum oder ¼ bis ½ Ampulle Betameton mit 1 ml Lokalanästhetikum.

Einstichort: Im vorderen Bereich des Humero-radialgelenkes. Der Gelenkspalt kann durch Flexion/Extension und Supination/Pronation gut lokalisiert werden.

Stichrichtung: Rechtwinklig zur Haut in Richtung des Gelenkspaltes.

Erfolgskontrolle: Hohlraumgefühl.

Bemerkungen: Die subperiostale Infiltration soll vermieden werden. Sie ist schmerzhaft und kann das Periost schädigen. Auch die häufig praktizierte Injektion von Kortikosteroiden an die Ansatz-tendinose der langen Fingerextensoren wird nicht empfohlen. Neuere Arbeiten zeigen, dass diese Injektion die Chronifizierung der Epicondylopathie begünstigen kann. Bei zu oberflächlicher Injektion treten zudem subkutane Fettgewebnekrosen auf.

1 Injektion in den Musculus supinator zur vollständigen Behandlung des Tennisellbogens siehe Heft 4.

Dr. med. Urs Pilgrim
Facharzt für Innere
Medizin und
Rheumatologie FMH
Singisenstrasse 40
5630 Muri
pilgrim@bluewin.ch

Dr. med. Edy Riesen
Facharzt für
Allgemeinmedizin FMH
Hauptstrasse 79
4417 Ziefen
edy.riesen@hin.ch

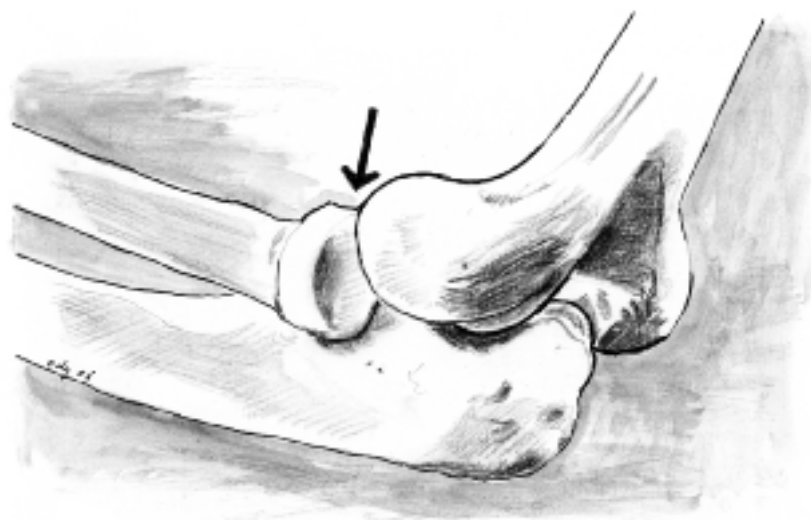


Abbildung 1
Der Pfeil zeigt die Injektionsrichtung in das Humero-radialgelenk.