

Innerer Beckenkamm

Urs Pilgrim (Text), Edy Riesen (Abbildung)

Indikation: Bei lumbovertebralen Beschwerden sind die Ansatzstellen des Ligamentum ileolumbale, der Musculi transverso iliaci und des Musculus quadratus lumborum am inneren Beckenkamm sehr oft schmerzhaft und gereizt. Die Infiltration dieser Zonen ist sehr dankbar.

Patient: Bauchlage.

Material: 5- bis 10-ml-Spritze, 5 cm lange Kanüle.

Medikamente: 20 mg kristallines Triamcinolon, 5–10 ml Lokalanästhetikum.

Einstichort: 1 cm lateral der Medianlinie auf der Höhe des Dornfortsatzes von L4.

Einstichrichtung: Fächerförmig gegen den inneren Beckenkamm, ungefähr 45° gegen lateral, 45° gegen kaudal und 45° gegen ventral (Abb. 1).

Erfolgskontrolle: Knochenkontakt mit der Kanülenspitze, Kanüle 1 mm zurückziehen, dann fächerförmig infiltrieren. Die klinisch relevanten Ligamentosen und Tendinosen sind bei der Injektion im allgemeinen schmerzhaft.

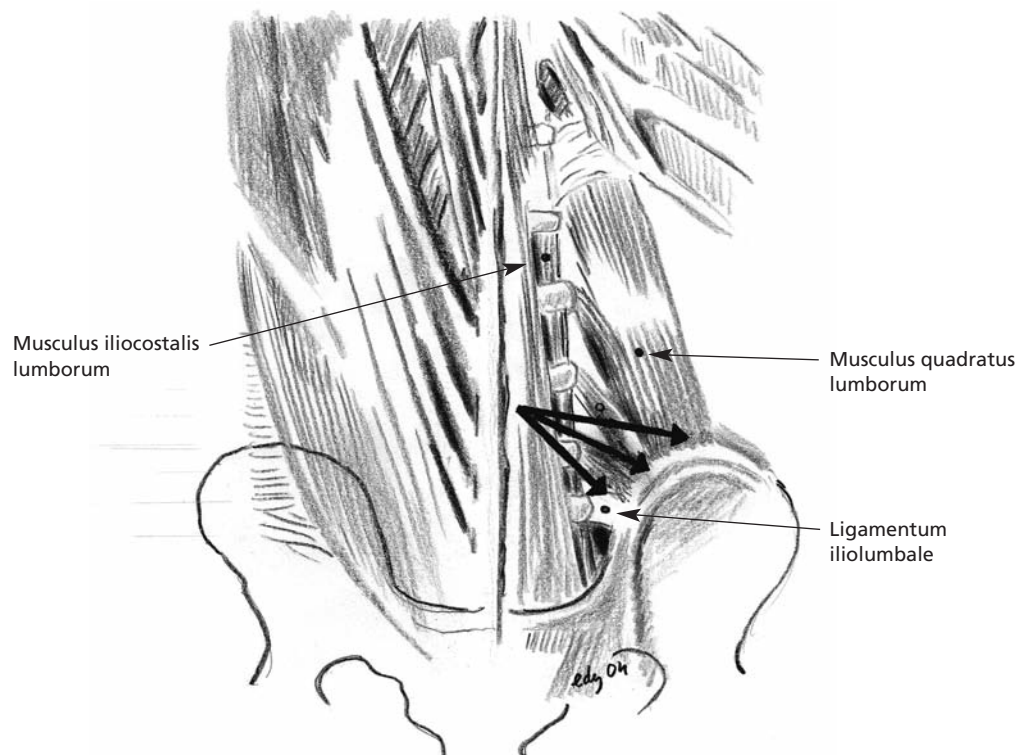


Abbildung 1

Die Pfeile markieren die Einstichstellen in den unteren Beckenkamm.

Dr. med. Urs Pilgrim
Facharzt für Innere
Medizin und
Rheumatologie FMH
Singisenstrasse 40
5630 Muri
pilgrim@bluewin.ch

Dr. med. Edy Riesen
Facharzt für
Allgemeinmedizin FMH
Hauptstrasse 79
4417 Ziefen
edy.riesen@hin.ch