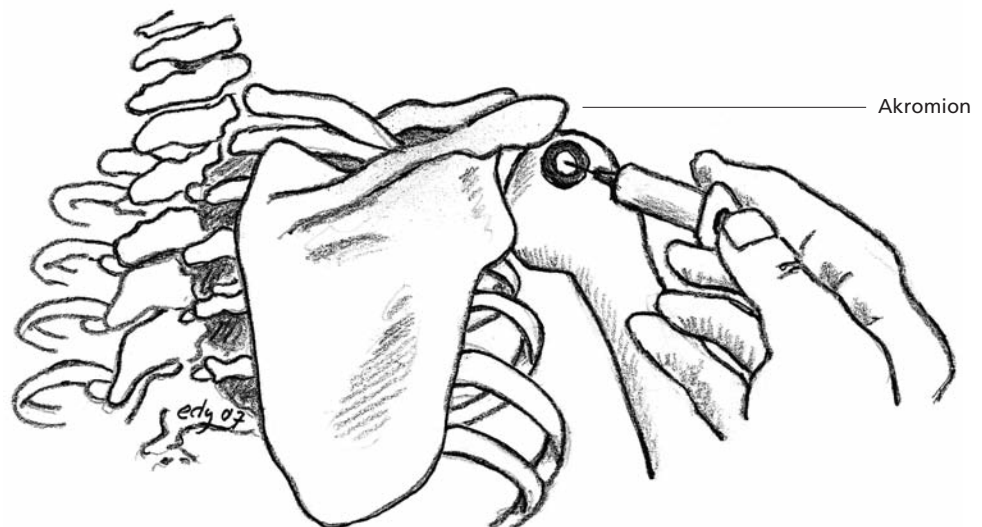


# Subakromiale Injektion

Urs Pilgrim (Text), Edy Riesen (Abbildung)

- Indikation:** Bursitis subacromialis, subakromiales Impingement-Syndrom.
- Patient:** Sitzend, Arm hängt locker nach unten.
- Material:** 5-ml-Spritze, 5 cm lange Kanüle, bei sehr adipösen Patienten eventuell 7 cm lange Kanüle.
- Medikamente:** 20–40 mg kristallines Triamcinolon oder 5–7 mg Betametason mit 2–4 ml Lokalanästhetikum.
- Einstichort:** 1,5 cm unterhalb der dorsalen äusseren Ecke des Akromions.
- Stichrichtung:** Von lateral gegen medial, 30° gegen ventral und 30° gegen kranial.
- Erfolgskontrolle:** Hohlraumgefühl.

**Bemerkungen:** Bei horizontaler Stichrichtung besteht die Gefahr einer Läsion der Rotatorenmanschette, bei zu kranialer Stichrichtung trifft die Nadel auf den Unterrand des Akromions. Bei grossem Injektionswiderstand Stichrichtung der Injektionskanüle ändern. Zu beachten ist die ausreichende Stichtiefe. Der Subakromialraum wird nur mit der 5 cm langen Nadel zuverlässig erreicht.



**Abbildung 1**

Schultergelenkzugang (von hinten) für die subakromiale Infiltration.

Dr. med. Urs Pilgrim  
Facharzt für Innere  
Medizin und  
Rheumatologie FMH  
Singisenstrasse 40  
5630 Muri  
pilgrim@bluewin.ch

Dr. med. Edy Riesen  
Facharzt für  
Allgemeinmedizin FMH  
Hauptstrasse 79  
4417 Ziefen  
edy.riesen@hin.ch